

Blutveränderungen bei chronisch Erkrankten sowie eine Theorie über totale und partielle Wundeinheiten

Von Erik O. H. Enby, Dr. med.
© Erik Enby, Göteborg, 1997-2002

Blutveränderungen bei chronisch Erkrankten sowie eine Theorie über totale und partielle Wundeinheiten

Diese Arbeit ist geschützt gemäss dem Gesetz über Urheberrecht auf literarische und künstlerische Werke.
Der Schutz gilt jeder Form von Vervielfältigung ohne Genehmigung von Nordisk Medicinkonsult Erik Enby AB.
Illustrationen: Lisa Örtengren

Erik Enby • Nordisk Medicinkonsult AB • Karl Johansgatan 49B • SE-414 55 Göteborg • Schweden
Telefon: +46-31-14 24 14 • Fax: +46-31-14 06 32 • E-Mail: erik@enby.se • Internetadresse: www.enby.se

Kurzfassung

Grosse Mengen unbekannter Partikeln sind im Blut von chronisch erkrankten Individuen beobachtet worden. Die Partikeln scheinen die roten Blutzellen zu invadieren, und diese zeigen dann oft allgemein eine hohe Tendenz, in einander steckenzubleiben. Die Partikeln nehmen auch am Aufbau spezieller Strukturen teil, die oft im Blut sichtbar sind, aber die möglicherweise auch auf verschiedenen Ebenen im Soma vorkommen und die Zerstörung desselben verursachen können.

Zielsetzung

Beschreibung von Partikeln im Blut von subjektiv Gesunden und im Zusammenhang mit ähnlichen Partikeln im Blut von chronisch Kranken, wachsenden Strukturen sowie das Vorlegen einer Theorie, die ein Veränderungs- und Abbauprinzip im Soma erklärt.

Methode

Vitalblut von Tausenden von chronisch Erkrankten, gehörend zu einem durchschnittlichen schwedischen Krankheitspanorama, wurde mikroskopisch im gewöhnlichen Lichtfeld und im Interferenzkontrast von Nomarski studiert und mit Vitalblut von etwa 200 subjektiv gesunden Individuen verglichen.

Ergebnis

Kleine oszillierende 0,5-1 Mikrometer grosse Partikeln waren ein gewöhnlicher Befund im Blut von subjektiv Gesunden. Im Blut von chronisch Erkrankten gab es sehr oft mehr und grössere sowie ungleichförmige Partikeln, die manchmal, wie es schien, die roten Blutzellen invadieren konnten. Die Partikeln erschienen in reichlicher Menge auch zusammen mit einem speziellen Strukturprinzip, das unter den Blutkörperchen in verschiedenen Grössen vorkam.

Schlussfolgerungen

Es besteht der Verdacht, dass einige der Partikeln die Bildung und den Zuwachs frei schwebender Strukturen im Blut verursachen können. Diese findet man oft im Blut von chronisch Erkrankten. Es wird vermutet, dass ein Zuwachs solcher Strukturen auch in soliden Teilen des Somas stattfinden und dadurch lokale Destruktionen darin verursachen kann, was entweder zum stationär geschwächten oder allmählich abnehmenden Wirkungsgrad des Somas führt.

Einleitung

Dunkelfeldmikroskopierung von Blut zeigt, dass das Blut, über die gewöhnlich beschriebenen Bestandteile hinaus, Mengen von oszillierenden, sehr kleinen Partikeln enthält.

Im Blut von chronisch Kranken kommen mehr und grössere sowie ungleichförmige Partikeln vor. Viele Forscher haben angenommen, dass sie eine Form von mikrobiellem Gewächs ausmachen und sie als einen wahrscheinlichen Grund für die Entwicklung chronischer Krankheitszustände^{1 2} aufgefasst. Einer Prüfung wurden die Beweise hierfür jedoch nie unterworfen.

Um die eventuelle Rolle der Partikeln für die Entwicklung chronischer Krankheitszustände, zu ermitteln, wurde folgende Mikroskopierungsuntersuchung vorgenommen. Eine übliche Lichtfeldmikroskopierung in 100facher Vergrößerung wurde zwecks einer ersten schnellen Auffassung der Blutprobe verwendet, während lokal eine speziellere Mikroskopierung der Probe mit der Interferenzkontrastmethode von Nomarski ausgeführt wurde.

Mikroskopierungsausrüstung

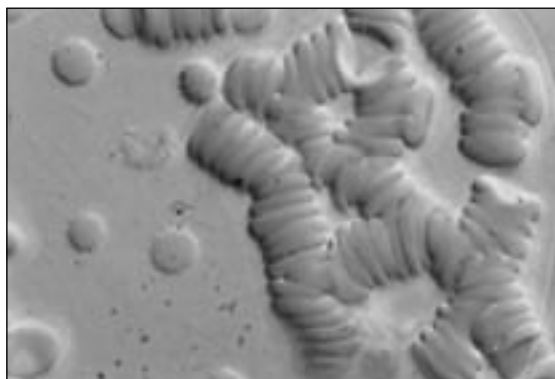
Leitz' Labormikroskop Dialux 20, ausgerüstet mit einer 100W Halogenlampe. Modifizierter UK-Kondensator für Dunkelfeld, Lichtfeld, Phasenkontrast und Interferenzkontrast. Plan-Fluotar Objektiv. Binokulares Photorohr FSA. Sämtliche Dokumentation ist mit Leitz' vollautomatischer Mikroskopkamera Vario-Orthomat erfolgt.

Material und Methoden

Der Fingerspitze wurde ein Blutropfen entnommen. Um soweit wie möglich eine Störung desselben zu vermeiden, wurden keine Antiseptika verwendet. Der Blutropfen durfte sogleich zu einem dünnen Film zwischen sterilisierten Abdeck- und Objektgläsern hinausfließen. Die Fläche des Blutfilms war durchschnittlich 13 cm², und Mikroskopierung wurde unmittelbar nach der Probeentnahme ausgeführt.

Ergebnis

Die Blutzellen im Blut von chronisch Kranken, zum Unterschied von subjektiv Gesunden, tendierten in beinahe 100 Prozent der Fälle in einander steckenzubleiben. Manchmal gab es



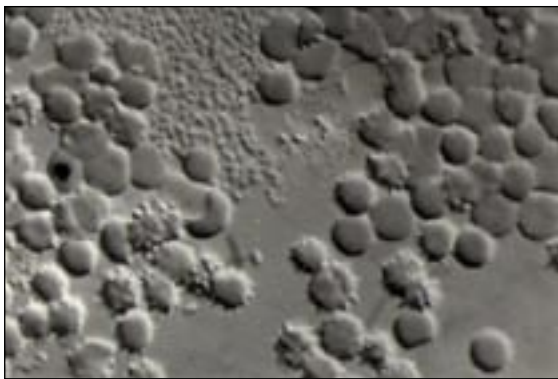
Figur 1. Der Interferenzkontrast in 1200facher Vergrößerung. Agglutinierte rote Blutkörperchen. Einzelne devitalisierte, freie, rote Blutkörperchen. Kleine Partikeln sichtbar sowohl im Plasma wie auch unter, auf oder in den roten Blutkörperchen.

deshalb keine freien Blutzellen im Blutfilm (*Figur 1*).


Kleine, sphärische, unregelmässig oszillierende Partikeln, bis zu einem Mikrometer Durchmesser, wurden oft im Blutplasma von subjektiv Gesunden beobachtet. In den Blutfilmen von chronisch Kranken kamen dagegen oft mehr und grössere Partikeln vor, sowohl einzeln wie auch in kleinen Kolonien (*Figur 2*). Es schien auch, als ob sie in kleine, langgestreckte Formen übergehen könnten, die sowohl im Plasma wie auch in den Erythrozyten vorkamen, die dann oft stark formverändert³ waren (*Diagramm 2*). In einzelnen Fällen konnten an die 100 Prozent der roten Blutkörperchen Stechapfelform aufweisen.

Oft wurden runde, scheibenförmige Aussparungen oder Regionen in den Blutfilmen festgestellt (*Figur 3*). Manchmal kamen bis zu fünf davon auf einem Objektglas vor (*Diagramm 1*). Ihr Durchmesser variierte, überstieg jedoch nie 300 Mikrometer. Der innere Teil (Nukleus) einer solchen Region war dunkler als ihre Peripherie (Koronazone) und klar abgegrenzt gegen sie⁴ (*Diagramm 1, 2 und Figur 3*).

Interferenzkontrastmikroskopierung in 1200facher Vergrößerung zeigte, dass der dunklere innere Teil mit einer absolut sterilen Mondlandschaft verglichen werden konnte, während die hellere Peripherie aus Mengen von oszillierenden ungleichförmigen Partikeln bestand, die denen ähnlich waren, die im übrigen im Blut gesehen werden konnten. In einigen Fällen fluktuierte das Vorkommen dieser Befunde von Zeit zu Zeit, und einzelne chronisch Kranken zeigten manchmal durchgehend eine anscheinend völlig normale Blutmorphologie.



Figur 2. Interferenzkontrast in 1200facher Vergrößerung. Anhäufung von Partikeln, unter roten Blutkörperchen liegend, die stark verändert sind.



Figur 3. Interferenzkontrast in 1200facher Vergrößerung. Scheibenförmige Aussparung im Blutfilm. Rote Blutkörperchen kräftig agglutiniert.

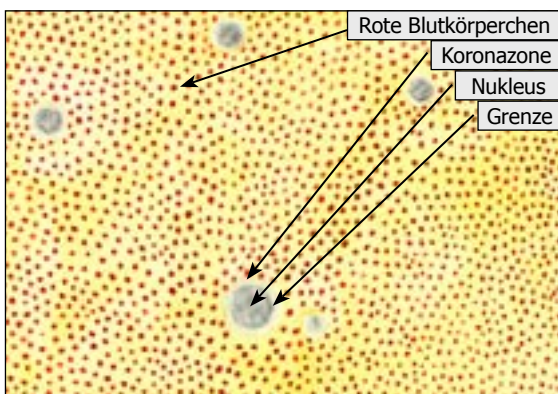


Diagramm 1. 100fache Vergrößerung. Viele scheibenförmige Regionen oder Aussparungen unter den roten Blutkörperchen.

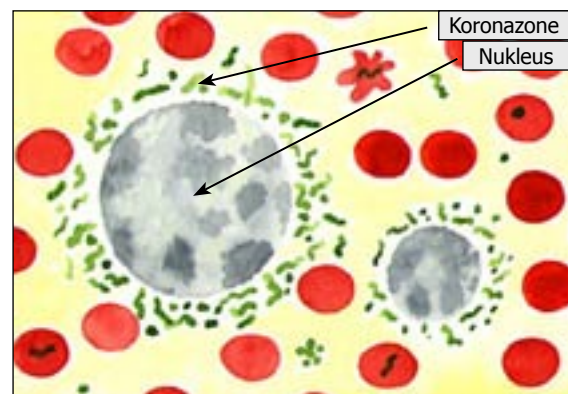


Diagramm 2. 1200fache Vergrößerung. Zwei scheibenförmige Aussparungen oder Regionen im Blutfilm. Einzelne ungleichförmige Partikel im Plasma, und Blutkörperchen, die manchmal Formveränderung aufweisen, und Mengen von pleomorphen Strukturen in der Koronazone.

Diskussion

Drei Umstände im Blut von chronisch Kranken waren erstaunlich:

- a) die oft sehr reichliche Menge oszillierender Partikel unterschiedlicher Grössen und Formen, die nicht nur im Blutplasma vorkamen, sondern anscheinend auch die roten Blutzellen invadieren konnten.
- b) die oft sehr reichliche Menge deformierter und anscheinend zerstörter Blutkörperchen.
- c) dass die Blutkörperchen oft tendierten, in einander steckenzubleiben.

Die Frage entstand, ob die Deformierung und die Agglutinationstendenz derselben durch die grosse Menge oszillierender Partikel verursacht seien, oder ob eine äussere Beeinflussung in der Probeentnahme- und Untersuchungssituation der Grund sei.

Da die obigen Befunde beinahe überhaupt nicht im Blut von subjektiv Gesunden vorkamen, während die Blutkörperchen im Blut der chronisch Kranken in einigen Fällen nahezu völlig agglutiniert und deformiert waren, wurde dies als eine Bestätigung betrachtet, dass die Befunde keine Artefakte waren.

Da die Verklumpung auch in anderen Körperflüssigkeiten stattfindet, z. B., wenn Milchsäurebakterien auf die Bestandteile der Milch einwirken und ihren Charakter verändert, kann in Analogie hierzu eine kräftige Verklumpung der roten Blutzellen ein Infektionssymptom sein. Also könnte die Agglutinationstendenz der Blutkörperchen im Blut von chronisch Kranken auf ein in den Körperflüssigkeiten verbreitetes mikrobielles Gewächs deuten.

Der Gedanke liegt dann nahe, dass die oft vorkommende, grosse Menge oszillierender Partikel im Blutplasma und in den Blutkörperchen im Blut von chronisch Kranken aus Mikroorganismen besteht. Könnten es diese sein, die manchmal die Blutzellen attackieren, ihre Form verändern und ihre Agglutinationstendenz fördern?⁵

Es war deutlich, dass diese drei Erscheinungen oft im Blut von chronisch Kranken vorkamen, und deshalb wurde dies immer mehr als ein Anhaltspunkt dafür genommen, dass eine Störung des Soma sich zu entwickeln begann. Da auch das Blut subjektiv Gesunder in einzelnen Fällen auf ähnliche Weise verändert sein konnte, entstand auch die Frage, ob dies auf eine beginnende somatische Störung deuten könnte, wobei sich das Individuum noch im sogenannten Inkubationsperiode befand. Noch hatte die Mikroskopierung nur einen Hinweis über dies alles gegeben. Es war meistens die vertikale Wissensquelle, die Intuition, im Zusammenwirken mit meiner Erfahrung, die für meine Beurteilung entscheidend wurde, ob ein Blutbild gestört zu sein schien oder nicht⁶.

Da die Agglutinationstendenz und die deformierten Blutkörperchen bei subjektiv Gesunden kaum vorlagen, kann man davon ausgehen, dass das Blut des chronisch Kranken aufgrund der Verklumpung der Blutkörperchen und der grossen Menge schlechter Blutkörperchen seine Funktionen im Soma mit einem niedrigeren Wirkungsgrad erfüllt als was bei subjektiv Gesunden der Fall ist, in deren Blut die Zellen frei liegen und ein normales Aussehen haben.

Erst wenn es sich zeigte, dass die Partikel manchmal Anhäufungen im Blutplasma bildeten und in den Koronazonen der scheibenförmigen Regionen in grosser Menge vorkamen, wurde es langsam möglich, auf einer rationelleren Ebene ihre Bedeutung zu ahnen. Diese Befunde konnten nämlich als das Ergebnis einer Abplattung von sphärischen Strukturen, schwebend unter den Blutzellen in dem Blutropfen, der zwischen Objekt- und Abdeckglas ausfloss und damit einen durchsichtigen, dünnen Blutfilm bildete. Ferner konnte angenommen werden, dass diese Strukturen gegen das umgebende Blut durch eine Schicht bestehend aus den Partikeln begrenzt werden, die in den Koronazonen der Regionen (*Diagramm 3*) sichtbar sind.

Da sich diese postulierten sphärischen Strukturen gebildet haben müssen und die Regionen unterschiedliche Grössen haben, wurde vorausgesetzt, dass sie wachsen, und dass die periphere

Partikelschicht die Zuwachszone ausmacht. Die Vergrößerung der Strukturen könnte später dazu führen, dass sie im Kapillarnetz aufgefangen werden, weshalb sie oft in Blutropfen von beispielsweise der Fingerspitze gefunden werden.

Diese, unter den Blutzellen schwebenden, postulierten Strukturen, die aus leicht erklärlichen Gründen noch nicht in ihrem natürlichen Zustand beobachtet worden sind, dürfen jetzt die Basis der weiteren Diskussion ausmachen. Diese wird auf die Möglichkeit eingehen, dass solide Gewebe ein Substrat für diesen Typ von wachsenden Strukturen mit Partikelfront gegen die Umgebung ausmachen könnten (Diagramm 4 und 5).

Am Platze des Strukturgewächses würde dann eine Gewebedestruktion und manchmal eine Perforierung von Organflächen mit Entleerung des Strukturinhalts nach aussen (Diagramm 6) entstehen. Dies, was in der Umgangssprache Eiter genannt wird, entspricht also nach dieser Theorie dem dunkleren Teil, Nukleus, in einer scheibenförmigen Region.

Der Defekt, der an der Organfläche entsteht, kann als eine Wunde bezeichnet werden, und da es denkbar ist, dass die postulierten, wachsenden Strukturen tatsächlich zur Gewebedestruktion und Wunden führen können, werden sie im Folgenden Wundeinheiten genannt.

Eine Wundeinheit in solidem Gewebe würde vor der Perforation nach aussen hin für die

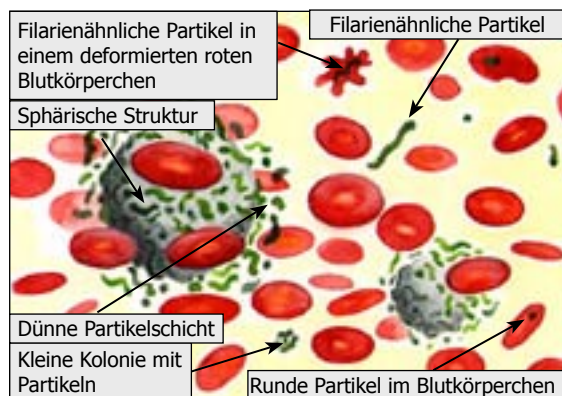


Diagramm 3. 1200fache Vergrößerung. Die scheibenförmigen Regionen kommen vermutlich im Blut als sphärische Strukturen mit Partikelfront gegen die umgebende Blut vor. Die Partikeln kommen in Kolonien oder einzeln im Plasma und in den Blutkörperchen vor und zeigen unterschiedliche Formen.

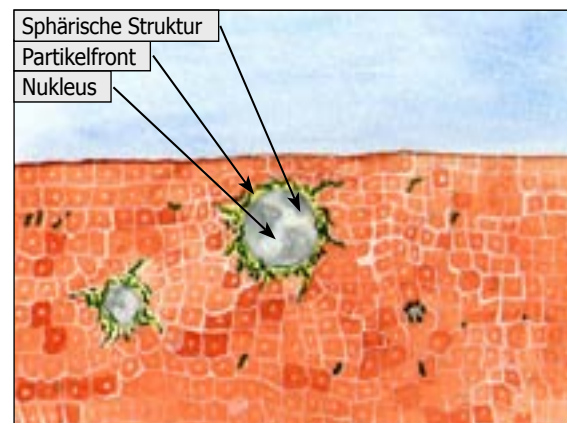


Diagramm 4. 1200fache Vergrößerung. Sphärische Strukturen in solidem Gewebe mit Partikelfront gegen die Umgebung und einzelnen ungleichförmigen Partikeln verbreitet darin.

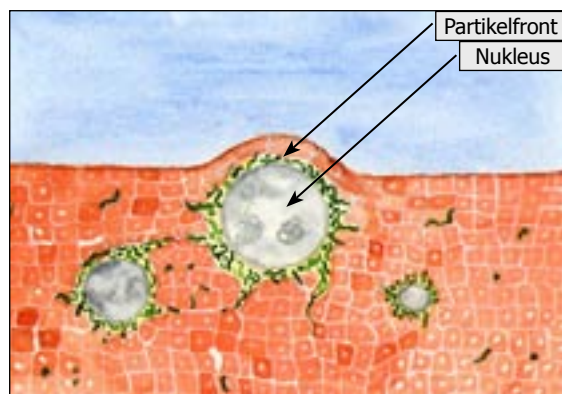


Diagramm 5. 1200fache Vergrößerung. Sphärische Strukturen in solidem Gewebe. Die mittlere hat an Grösse zugenommen, so dass sie sich über die Organfläche hervorbiegt.

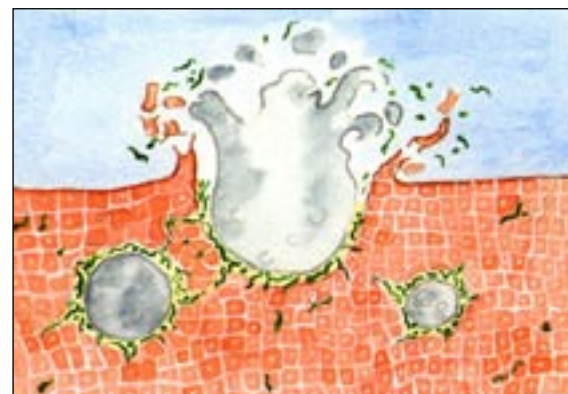


Diagramm 6. 1200fache Vergrößerung. Struktur, welche die Organfläche perforiert und ihren Inhalt entleert.

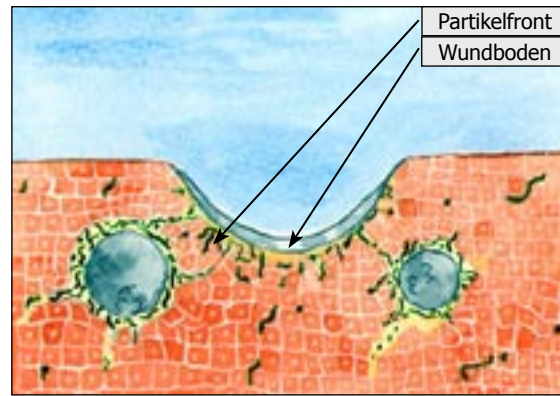


Diagramm 7. 1200fache Vergrößerung. Defekt an der Organfläche nach Entleerung des Strukturinhalts. Der mondsichelförmige Querschnitt durch den schalenförmigen Rest des Strukturinhalts (Nukleus) verdeutlicht den sog. Wundboden, unter dem die Partikelfront gegen das umgebende Gewebe liegt.

gesamte sog. innere Wunde stehen, deren sphärische, gegen das umgebende Gewebe grenzende Wundfläche den Wundinhalt umschliesst. Bei Perforation geht die gesamte innere Wunde in eine partiell äussere Wunde über, deren schalenförmige Wundfläche mit Resten des Strukturinhalts gedeckt sein und an Grösse nur einem Teil der theoretisch gesehen insgesamt möglichen Wundfläche entsprechen wird. In beiden Fällen gibt es natürlich eine Partikelfront oder Zuwachszone gegen ein angrenzendes Gewebe (Diagramm 7).

Die Zellen, die für innere und äussere Wundbildung Platz bereitet haben, könnten im Blut ihre Entsprechung in den devitalisierten und formveränderten Blutzellen haben, die bei einer chronischen Krankheit so oft im Blut vorkommen.

Wundeinheiten können möglicherweise zur Gewebedestruktion in irgendeinem Teil des Somas führen. Die lokalen Gewebeverluste werden sicher in den meisten Fällen durch ein stationäres Narbengewebe ersetzt, manchmal kann aber dieses unterbleiben. Im letzteren Fall bleibt die Wunde offen und kann auch an Grösse zunehmen, wenn die Partikelfront gegen das umgebende Gewebe aktiv bleibt. Als ein Mittelding ist auch eine sich immer mehr ausbreitende Narbenbildung denkbar, wenn Narbengewebe sich direkt in den Spuren der Partikelfront bildet. Die verschiedenen Alternativen führen entweder zu einem in verschiedener Weise stationär verminderten oder in verschiedener Hinsicht sukzessive abnehmenden Wirkungsgrad des Somas.

Tatsache ist, dass Blut von chronisch Kranken völlig frei von den oben beschriebenen Befunden sein und ganz normal aussehen kann. Dieses kann auf eine innewohnende Fähigkeit der Partikel, mitunter zu anderen Bereichen des Somas gezogen zu werden und sich dort aufzuhalten. Ihre Fähigkeit, in kleine, langgestreckte Formen überzugehen, kann bedeuten, dass sie auch Eigenschaften ändern und andere Umgebungen als die des Blutes suchen. Eine andere Möglichkeit wäre, dass sie unter agglutinierten roten Blutkörperchen begraben worden sind, oder dass sie an der Verklumpung der Blutkörperchen teilnehmen. Dies könnten einige Erklärungen dafür sein, dass das Blut manchmal völlig frei von den oben beschriebenen Befunden sein kann, auch wenn eine schwere chronische Krankheit vorliegt.

Epilog

Im Plasma unter den Blutkörperchen im Blut von chronisch Kranken können oft, über die gewöhnlich beschriebenen Bestandteile hinaus, Mengen von ungleichförmigen Partikeln gesehen werden. Sie können einzeln vorkommen, oder Kolonien bilden, und sie können auch die roten

Blutkörperchen invadieren.

Wahrscheinlich kommen viele verschiedene Partikeltypen vor. Gemein haben sie, dass sie involviert zu sein scheinen im Zuwachsprozess bei architektonisch ähnlichen Strukturen, von denen einige auch in soliden Geweben hervordünnen können dürften.

Gemäss dem, dass ein Zuwachsprozess einen Nährboden dominiert, verändert und schliesslich „erschöpft“, kann man sich vorstellen, dass solche Prozesse im Soma dieses langsam zerstören, wobei zu Beginn unterschiedliche Krankheitsbilder entstehen. Eine erste Kenntnis solcher Zuwachsprozesse kann durch Blutmikroskopierung erreicht werden.

Referenzen

¹ Béchamp Antoine

(1911). *The blood and its third anatomical element*. Philadelphia. Boericke & Tafel.

² Enderlein, Günther

(1981). *Bakterien-Cyclogenie*. (2. Ausgabe). Hoya. Semmelweis-Verlag.

³ Enby Erik O. H.

(1989). *Die Präsenz zyklischer mikrobischer Prozesse Nachgewiesen im Blut von chronisch erkrankten Patienten*. Hoya. Semmelweis-Verlag.

⁴ Enby, Erik O. H.

(1984). *Mikroblähnande bildningar i blod vid kroniska sjukdomar. (Mikrobenähnliche Bildungen im Blut bei chronischen Krankheiten)*. Svensk Tidskrift för Biologisk Medicin, Swedish Journal of Biological Medicine. Nr 1. s 22-26.

⁵ Scholander C., Treutiger, C.J., Hultenby, K. & Wahlgren, M.

(1996). *Novel fibrillar structure confers adhesive property to malaria-infected erythrocytes*. Nature Medicine. Nr 2. s 204-208.

⁶ Johannes Paulus II

(1992). *Vetenskapens världsbild och tron*. Signum. Årgång 18. Nr 9/10. s 301-304.